



МИНИСТЕРСТВО  
ЗДРАВООХРАНЕНИЯ  
РОССИЙСКОЙ ФЕДЕРАЦИИ

Клинические рекомендации

## Рак желчевыводящей системы

Кодирование по Международной статистической классификации болезней и проблем, связанных со здоровьем: **C22.1, C23, C24.0**

Год утверждения (частота пересмотра): **2020**

Возрастная категория: **Взрослые, Дети**

Пересмотр не позднее: **2022**

ID: **495**

Разработчик клинической рекомендации

- **Ассоциация онкологов России**
- **Общероссийская общественная организация «Российское общество клинической онкологии»**

Одобрено Научно-практическим Советом Минздрава РФ

---

# Оглавление

- Ключевые слова
- Список сокращений
- Термины и определения
- 1. Краткая информация
- 2. Диагностика
- 3. Лечение
- 4. Реабилитация
- 5. Профилактика
- 6. Дополнительная информация, влияющая на течение и исход заболевания
- Критерии оценки качества медицинской помощи
- Список литературы
- Приложение А1. Состав рабочей группы
- Приложение А2. Методология разработки клинических рекомендаций
- Приложение А3. Связанные документы
- Приложение Б. Алгоритмы ведения пациента
- Приложение В. Информация для пациентов
- Приложение Г.

# Ключевые слова

# Список сокращений

ECOG – Eastern Cooperative Oncology Group (Восточная объединенная онкологическая группа)

MSI-H– microsatellite instable - high (высокая микросателлитная нестабильность)

АФП – альфа-фетопротеин

ГЦР – гепатоцеллюлярный рак

КТ – компьютерная томография

ЛТ – лучевая терапия

МРТ – магнитно-резонансная томография

ПЭТ-КТ – позитронно-эмиссионная компьютерная томография

РЖП – рак желчного пузыря

РЧА – радиочастотная абляция

РЭА – раковый эмбриональный антиген

ТАХЭ – трансартериальная химиоэмболизация

УЗИ – ультразвуковое исследование

ФДТ – фотодинамическая терапия

ХЛТ – химиолучевая терапия

ХЦР – холангиоцеллюлярный рак

# Термины и определения

**Рак желчевыводящей системы** (опухоль билиарного тракта) – опухолевое поражение желчного пузыря и желчных протоков .

**Рак желчного пузыря (РЖП)** – злокачественная опухоль, исходящая из эпителия желчного пузыря; является наиболее распространенным из всех видов рака желчных путей. РЖП характеризуется местной и сосудистой инвазией, обширным регионарным лимфогенным и гематогенным метастазированием.

**Холангиокарцинома** – злокачественная опухоль, происходящая из эпителия желчных протоков. Холангиокарциномы делятся по анатомическому расположению на внутри- и внепеченочные.

**Опухоль Клацкина** – холангиокарцинома долевых и общего печеночного протоков (рак ворот печени), локализуемая проксимальнее места слияния общего печеночного и пузырного протоков (до начала сегментарных печеночных протоков второго порядка).

# 1. Краткая информация

## 1.1 Определение заболевания или состояния (группы заболеваний или состояний)

**Рак билиарного тракта** – группа опухолей, развивающихся из эпителия желчного пузыря и желчных протоков. Среди пациентов с билиарным раком треть случаев составляют **опухоли желчных протоков (холангиокарциномы)**, две трети – **опухоли желчного пузыря**.

**Рак желчного пузыря (РЖП)** – злокачественная опухоль, исходящая из эпителия желчного пузыря; является наиболее распространенным из всех видов рака желчных путей. РЖП характеризуется местной и сосудистой инвазией, обширным регионарным лимфогенным и гематогенным метастазированием.

**Рак желчных протоков (холангиокарцинома)** – злокачественная опухоль, происходящая из эпителия желчных протоков.

## 1.2 Этиология и патогенез заболевания или состояния (группы заболеваний или состояний)

Факторами риска развития РЖП являются заболевания, связанные с наличием хронического воспаления, в том числе желчекаменная болезнь. К другим факторам риска относятся: полипы желчного пузыря более 1 см в диаметре, хронические инфекции, склерозирующий холангит, аденоматоз желчного пузыря. Воспалительные заболевания кишечника (неспецифический язвенный колит) также ассоциируются с повышенным риском рака билиарного тракта [1–3].

Заболевания, предшествующие развитию ХЦР: склерозирующий аутоиммунный холангит, хронический холангит инфекционной природы, болезнь Caroli, хроническая гельминтная инвазия (*Opisthorchis viverrini*, *Clonorchis sinensis* и *Opisthorchis felinus*). Желчекаменная болезнь не связана с этиологией холангиокарциномы. Потенциальными факторами риска для развития холангиокарцином являются воспалительные заболевания кишечника, а также инфицированность гепатитами В или С, цирроз печени, сахарный диабет, ожирение, алкоголь, неалкогольная жировая болезнь печени и курение [4–6].

## 1.3 Эпидемиология заболевания или состояния (группы заболеваний или состояний)

Рак билиарного тракта – холангиоцеллюлярный, рак желчного пузыря и желчных протоков – редкая злокачественная опухоль. В структуре заболеваемости и смертности эти опухоли оцениваются совместно. В Российской Федерации в 2018 году раком печени заболело 8810

пациентов. По грубым подсчетам рак внутриспеченочных желчных протоков составляет около 10% от этого числа, т.е. в 2018 году в России было зарегистрировано около 880 пациентов, заболевших раком внутриспеченочных желчных протоков. Внепеченочные холангиокарциномы и рак желчного пузыря зафиксированы у 3713 первичных пациентов (1424 – мужчины и 2289 – женщины). Точная статистика смертности от билиарного рака в России отсутствует. Тем не менее от рака печени (гепато- и холангиоцеллюлярный раки) умерло 10018 пациентов, а от рака желчного пузыря, внепеченочных желчных протоков и других неуточненных органов пищеварения погибло 3819 пациентов. Заболеваемость увеличивается с возрастом, женщины заболевают ХЦР чаще мужчин [7,8].

#### **1.4 Особенности кодирования заболевания или состояния (группы заболеваний или состояний) по Международной статистической классификации болезней и проблем, связанных со здоровьем**

C22.1 Рак внутриспеченочных желчных протоков

C23 Рак желчного пузыря

C24.0 Рак внепеченочных желчных протоков

##### **Эпителиальные опухоли (билиарные)**

а) Доброкачественные

8202/0 Аденома желчных протоков (перибилиарная гамартома и другие)

8202/0 Микрокистозная аденома

9013/0 Билиарная аденофиброма

б) Предраковые новообразования

8148/2 Билиарная интраэпителиальная неоплазия, III степень (ViIN-3)

8503/0 Внутриспеченочная папиллярная опухоль с признаками низкой-умеренной интраэпителиальной неоплазии

8503/2 Внутриспеченочная папиллярная опухоль с признаками тяжелой интраэпителиальной неоплазии

8470/0 Муцинозная кистозная опухоль с признаками низкой-умеренной интраэпителиальной неоплазии

8470/2 Муцинозная кистозная опухоль с признаками тяжелой интраэпителиальной неоплазии

##### **Злокачественные новообразования**

8160/3 Внутривенеченая холангиокарцинома

8503/3 Внутривроточовая папиллярная опухоль в сочетании с инвазивным раком (карциномой)

8470/3 Муцинозная кистозная опухоль в сочетании с инвазивным раком (карциномой)

## **Внепеченочные желчные протоки и желчный пузырь**

### **Эпителиальные опухоли**

#### **Предраковые новообразования**

8140/0 Аденома

8211/0 Тубулярная

8260/0 Папиллярная

8263/0 Тубулопапиллярная

8148/2 Билиарная интраэпителиальная неоплазия, III степень (ViIN-3)

8503/0 Внутривузырная (желчный пузырь) или внутривроточовая (желчные протоки) папиллярная опухоль с признаками низкой-умеренной интраэпителиальной неоплазии

8503/2 Внутривузырная (желчный пузырь) или внутривроточовая (желчные протоки) папиллярная опухоль с признаками тяжелой интраэпителиальной неоплазии

8470/0 Муцинозная кистозная опухоль с признаками низкой-умеренной интраэпителиальной неоплазии

8470/2 Муцинозная кистозная опухоль с признаками тяжелой интраэпителиальной неоплазии

#### **Злокачественные новообразования (рак)**

8140/3 Аденокарцинома

8140/3 Аденокарцинома, билиарный тип

8140/3 Аденокарцинома, желудочный фовеолярный тип

8144/3 Аденокарцинома, кишечный (интестинальный) тип

8310/3 Светлоклеточная аденокарцинома

8480/3 Муцинозная аденокарцинома

8490/3 Перстневидно-клеточный рак

8560/3 Железисто-плоскоклеточный рак



8503/3 Внутрипузырная (желчный пузырь) или внутрипротоковая (желчные пути) папиллярная опухоль в сочетании с инвазивным раком (карциномой)

8470/3 Муцинозная кистозная опухоль в сочетании с инвазивным раком (карциномой)

8070/3 Плоскоклеточный рак

8020/3 Недифференцированный рак

## **1.5 Классификация заболевания или состояния (группы заболеваний или состояний)**

Рак билиарного тракта – группа опухолей, развивающихся из эпителия желчного пузыря и желчных протоков. Среди пациентов с билиарным раком треть случаев составляют опухоли желчных протоков (холангиокарциномы), две трети – опухоли желчного пузыря.

Холангиокарциномы разделяют на внутри- и внепеченочные. К последним относят рак общего желчного протока и опухоли желчных протоков ворот печени (опухоль Клацкина). Рак внепеченочных желчных протоков встречается значительно чаще: на опухоль Клацкина приходится 50% от числа холангиокарцином, на опухоли дистальной локализации – 42%, внутripеченочное поражение встречается в 8% случаев [10]. Среди опухолей желчного пузыря чаще всего (80%) встречаются аденокарциномы, возможны и другие варианты: плоскоклеточный, анапластический, мелкоклеточный рак, лимфомы, саркомы[1]. Более 90% случаев холангиокарцином составляют аденокарциномы, часто (>80%) муцинозные. По характеру роста аденокарциномы желчных путей разделены на три типа:

- склерозирующий (скиррозный) – чаще развивается во внепеченочных желчных протоках, характеризуется сложностью верификации и низкой резектабельностью,
- нодулярный – чаще развивается при внутripеченочной локализации, характеризуется высокими инвазирующими свойствами и низкой резектабельностью,
- папиллярный – характеризуется ранней манифестацией и высокой резектабельностью.

## **1.6 Клиническая картина заболевания или состояния (группы заболеваний или состояний)**

Ранние симптомы рака внутripеченочного желчного протока и рака желчного пузыря крайне неспецифичны: дискомфорт, тяжесть в правом подреберье или эпигастрии, снижение аппетита. Иногда проявления можно выявить при изменении биохимических анализов крови (повышение активности трансаминаз или показателей холестаза), а также увеличения уровня опухолевых маркеров в группе повышенного риска (желчекаменная болезнь, полипы желчного пузыря, первичный склерозирующий холангит, паразитарная инвазия), что, впрочем, также не является специфичным.

Более значимые симптомы (боли в верхнем отделе живота, тошнота, рвота, потеря аппетита или даже отвращение к пище, снижение веса, желтуха, зуд, лихорадка, увеличение размеров печени и желчного пузыря, появление асцита) являются признаками поздних стадий заболевания. Симптомы билиарного рака могут маскироваться симптомами фоновых заболеваний (желчекаменной болезни, первичного склерозирующего холангита, язвенного колита).

Рак внепеченочных желчных протоков, напротив, часто манифестирует механической желтухой при обструкции общего печеночного/общего желчного протоков или в связи с двухсторонним блоком правого и левого долевого протоков. До полной обструкции с развернутой картиной механической желтухи могут быть неспецифические жалобы на тяжесть в подреберье, лихорадка, озноб, в последующем - кожный зуд, посветление кала, потемнение мочи. На доклиническом или субклиническом уровне возможны отклонения в биохимическом анализе крови (маркеры цитолиза, холестаза).

Ультразвуковое исследование брюшной полости в качестве скрининга может выявить образование в печени при внутривнутрипеченочной форме холангиокарциноме, наличие инфильтрата в области желчного пузыря или рост ранее выявлено полипа при раке желчного пузыря, а также признаки билиарной гипертензии при раке внепеченочных желчных протоков или осложнённых формах рака желчного пузыря/рака внутривнутрипеченочного желчного протока.

## **Стадирование TNM 8**

### **Стадирование рака желчного пузыря (8-я редакция)**

T – первичная опухоль:

T<sub>x</sub> – недостаточно данных для оценки первичной опухоли;

T<sub>0</sub> – первичная опухоль не определяется;

T<sub>is</sub> – рак in situ;

T<sub>1</sub> – опухоль прорастает в собственную пластинку или мышечный слой;

T<sub>1a</sub> – опухоль прорастает в собственную пластинчатую оболочку;

T<sub>1b</sub> – опухоль прорастает в мышечный слой;

T<sub>2</sub> – опухоль проникает в перимускулярную соединительную ткань на брюшной стороне без вовлечения серозы (висцеральной брюшины) или опухоль проникает в перимышечную соединительную ткань на печеночной стороне без врастания в печень;

T<sub>2a</sub> – опухоль проникает в перимускулярную соединительную ткань на брюшной стороне без вовлечения серозы (висцеральной брюшины);

T<sub>2b</sub> – опухоль проникает в перимускулярную соединительную ткань на печеночной стороне без врастания в печень;

T<sub>3</sub> – опухоль прорастает в серозу (висцеральную брюшину) и/или прямая инвазия в печень и/или другие соседние органы и структуры (желудок, ДПК, ободочная кишка, поджелудочная железа, сальник, внепеченочные желчные протоки);

T<sub>4</sub> – инвазия опухоли в воротную вену или печеночную артерию, или инвазия двух и более органов и структур.

N – регионарные лимфатические узлы:

N<sub>x</sub> – недостаточно данных для оценки поражения лимфоузлов;

N<sub>0</sub> – нет признаков метастатического поражения регионарных лимфатических узлов;

N<sub>1</sub> – поражение от одного до трех регионарных лимфатических узлов;

N<sub>2</sub> – поражение четырех и более лимфатических узлов.

M – отдаленные метастазы:

M<sub>0</sub> – нет отдаленных метастазов;

M<sub>1</sub> – есть отдаленные метастазы.

Таблица 1. Группировка рака желчного пузыря по стадиям.

<b>Стадия</b>	<b>T</b>	<b>N</b>	<b>M</b>
Стадия 0	T <sub>is</sub>	N <sub>0</sub>	M <sub>0</sub>
Стадия I	T <sub>1</sub>	N <sub>0</sub>	M <sub>0</sub>
Стадия IIA	T <sub>2a</sub>	N <sub>0</sub>	M <sub>0</sub>
Стадия IIB	T <sub>2b</sub>	N <sub>0</sub>	M <sub>0</sub>
Стадия IIIA	T <sub>3</sub>	N <sub>0</sub>	M <sub>0</sub>
Стадия IIIB	T <sub>1-3</sub>	N <sub>1</sub>	M <sub>0</sub>
Стадия IVA	T <sub>4</sub>	N <sub>0-1</sub>	M <sub>0</sub>
Стадия IVB	Любая T	N <sub>2</sub>	M <sub>0</sub>
	Любая T	Любая N	M <sub>1</sub>

Гистологическая градация:

G<sub>x</sub> – недостаточно данных для оценки;

G<sub>1</sub> – хорошо дифференцированная;

G<sub>2</sub> – умеренно дифференцированная;

G<sub>3</sub> – низкодифференцированная.

## Стадирование рака внутривнутрипеченочных желчных протоков

T – первичная опухоль:

T<sub>x</sub> – недостаточно данных для оценки первичной опухоли;

T<sub>0</sub> – первичная опухоль не определяется;

T<sub>is</sub> – рак insitu (внутрипротоковая опухоль);

T<sub>1</sub> – солитарная опухоль без инвазии сосудов  $\leq 5$  см или  $> 5$  см;

T<sub>1a</sub> – солитарная опухоль  $\leq 5$  см без инвазии сосудов;

T<sub>1b</sub> – солитарная опухоль  $> 5$  см без инвазии сосудов;

T<sub>2</sub> – солитарная опухоль с внутривнутрипеченочной инвазией сосудов или множественные опухолевые узлы с инвазией или без инвазии сосудов;

T<sub>3</sub> – опухоль, прорастающая висцеральную брюшину;

T<sub>4</sub> – опухоль, вовлекающая местные структуры путем прямой инвазии.

N – регионарные лимфатические узлы:

N<sub>x</sub> – недостаточно данных для оценки состояния регионарных лимфатических узлов;

N<sub>0</sub> – нет признаков метастатического поражения регионарных лимфатических узлов;

N<sub>1</sub> – имеется поражение регионарных лимфатических узлов метастазами.

M – отдаленные метастазы:

M<sub>0</sub> – нет признаков отдаленных метастазов;

M<sub>1</sub> – имеются отдаленные метастазы.

Таблица 2. Группировка по стадиям рака внутривнутрипеченочных желчных протоков.

Стадия	T	N	M
Стадия 0	T <sub>is</sub>	N <sub>0</sub>	M <sub>0</sub>
Стадия IA	T <sub>1a</sub>	N <sub>0</sub>	M <sub>0</sub>
Стадия IB	T <sub>1b</sub>	N <sub>0</sub>	M <sub>0</sub>
Стадия II	T <sub>2</sub>	N <sub>0</sub>	M <sub>0</sub>
Стадия IIIA	T <sub>3</sub>	N <sub>0</sub>	M <sub>0</sub>
Стадия IIIB	T <sub>4</sub>	N <sub>0</sub>	M <sub>0</sub>
Стадия IV	Любая T	Любая N	M <sub>1</sub>

## Гистологическая градация

G<sub>x</sub> – недостаточно данных для оценки;

G<sub>1</sub> – хорошо дифференцированная;

G<sub>2</sub> – умеренно дифференцированная;

G<sub>3</sub> – низкодифференцированная.

## Стадирование рака внепеченочных желчных протоков (в области ворот печени)

T – первичная опухоль:

T<sub>x</sub> – недостаточно данных для оценки первичной опухоли;

T<sub>0</sub> – первичная опухоль не определяется;

T<sub>is</sub> – рак *insitu* (высокая степень дисплазии);

T<sub>1</sub> – опухоль, ограниченная желчным протоком с расширением до мышечного слоя или волокнистой(фиброзной) ткани;

T<sub>2</sub> – опухоль проникает за стенку желчного протока в окружающую жировую ткань, или опухоль проникает в соседнюю печеночную паренхиму;

T<sub>2a</sub> – опухоль прорастает за пределы стенки протока с инвазией в окружающую жировую ткань;

T<sub>2b</sub> – опухоль прорастает в прилежащую паренхиму печени;

T<sub>3</sub> – опухоль прорастает в ветви воротной вены или печеночной артерии с одной стороны;

T<sub>4</sub> – опухоль прорастает в главный ствол воротной вены или ее ветви с обеих сторон, или инвазия общей печеночной артерии, или распространение опухоли на протоки 2-го порядка с обеих сторон; поражение протоков 2-го порядка с одной стороны с инвазией контралатеральной ветви воротной вены и печеночной артерии. Печеночная артерия и портальные вены, лимфатические узлы N<sub>1</sub>, N<sub>2</sub>.

N – регионарные лимфатические узлы:

N<sub>x</sub> – недостаточно данных для оценки поражения лимфоузлов;

N<sub>0</sub> – нет признаков метастатического поражения регионарных лимфатических узлов;

N<sub>1</sub> – от одного до трех положительных лимфатических узлов, поражение лимфоузлов вдоль пузырного протока, общего желчного протока, печеночной артерии, задние панкреатодуоденальной и/или воротной вены;

N<sub>2</sub> – четыре или более положительных лимфатических узлов из участков, описанных для N<sub>1</sub>.

М – отдаленные метастазы:

М<sub>0</sub> – нет отдаленных метастазов;

М<sub>1</sub> – есть отдаленные метастазы.

Таблица 3. Группировка по стадиям рака внепеченочных желчных протоков (в области ворот печени).

Стадия	T	N	M
Стадия 0	T <sub>is</sub>	N <sub>0</sub>	M <sub>0</sub>
Стадия I	T <sub>1</sub>	N <sub>0</sub>	M <sub>0</sub>
Стадия II	T <sub>2a-b</sub>	N <sub>0</sub>	M <sub>0</sub>
Стадия IIIA	T <sub>3</sub>	N <sub>0</sub>	M <sub>0</sub>
Стадия IIIB	T <sub>4</sub>	N <sub>0</sub>	M <sub>0</sub>
Стадия IIIC	Любая T	N <sub>1</sub>	M <sub>0</sub>
Стадия IVA	Любая T	N <sub>2</sub>	M <sub>0</sub>
Стадия IVB	Любая T	Любая N	M <sub>1</sub>

Гистологическая градация:

G<sub>x</sub> – недостаточно данных для оценки;

G<sub>1</sub> – хорошо дифференцированная;

G<sub>2</sub> – умеренно дифференцированная;

G<sub>3</sub> – низкодифференцированная.

Модифицированная система стадирования Bismuth-Corlette классифицирует опухоли проксимальных желчных протоков на 4 типа, основанные на степени участия желчных протоков (таб. 4).

Таблица 4. Классификация Bismuth-Corlette (для рака проксимальных желчных протоков).

Тип I	Поражение общего печеночного протока
Тип II	Поражение слияния печеночных протоков
Тип IIIA	Поражение правого печеночного протока
Тип IIIB	Поражение левого печеночного протока
Тип IV	Поражение обоих печеночных протоков

**Стадирование рака внепеченочных желчных протоков (дистальные – ниже впадения пузырного протока)**

T – первичная опухоль:

T<sub>x</sub> – недостаточно данных для оценки первичной опухоли;

T<sub>0</sub> – первичная опухоль не определяется;

T<sub>is</sub> – рак insitu (высокая степень дисплазии);

T<sub>1</sub> – опухоль проникает в стенку протока на глубину менее 5 мм;

T<sub>2</sub> – опухоль проникает в стенку протока на глубину 5–12 мм;

T<sub>3</sub> – опухоль проникает в стенку протока на глубину более 12 мм;

T<sub>4</sub> – инвазия опухоли в чревный ствол, верхнюю брыжеечную артерию или общую печеночную.

N – регионарные лимфатические узлы:

N<sub>x</sub> – недостаточно данных для оценки поражения лимфоузлов;

N<sub>0</sub> – нет признаков метастатического поражения регионарных лимфатических узлов;

N<sub>1</sub> – от одного до трех положительных лимфатических узлов;

N<sub>2</sub> – четыре или более положительных лимфатических узла.

M – отдаленные метастазы:

M<sub>0</sub> – нет отдаленных метастазов;

M<sub>1</sub> – есть отдаленные метастазы.

Таблица 5. Группировка по стадиям рака внепеченочных желчных протоков (дистальных).

Стадия	T	N	M
Стадия 0	T <sub>is</sub>	N <sub>0</sub>	M <sub>0</sub>
Стадия I	T <sub>1</sub>	N <sub>0</sub>	M <sub>0</sub>
Стадия IIA	T <sub>1</sub> T <sub>2</sub>	N <sub>1</sub> N <sub>0</sub>	M <sub>0</sub> M <sub>0</sub>
Стадия IIB	T <sub>2</sub> T <sub>3</sub> T <sub>3</sub>	N <sub>1</sub> N <sub>0</sub> N <sub>1</sub>	M <sub>0</sub> M <sub>0</sub> M <sub>0</sub>
Стадия IIIA	T <sub>1</sub> T <sub>2</sub> T <sub>3</sub>	N <sub>2</sub> N <sub>2</sub> N <sub>2</sub>	M <sub>0</sub> M <sub>0</sub> M <sub>0</sub>
Стадия IIIB	T <sub>4</sub> T <sub>4</sub> T <sub>4</sub>	N <sub>0</sub> N <sub>1</sub> N <sub>2</sub>	M <sub>0</sub> M <sub>0</sub> M <sub>0</sub>
Стадия IV	Любая T	Любая N	M <sub>1</sub>

Гистологическая градация:

G<sub>x</sub> – недостаточно данных для оценки;

$G_1$  – хорошо дифференцированная;

$G_2$  – умеренно дифференцированная;

$G_3$  – низкодифференцированная.



## 2. Диагностика

Критерии установления диагноза:

1. Наличие опухолевого очага в печени по данным УЗКТ, МРТ или КТ
2. Морфологическое подтверждение диагноза
3. Исключение других первичных опухолевых очагов (рак толстой кишки, рак желудка и т.д.)

Дифференциальная диагностика:

Ключевые новообразования, с которыми стоит дифференцировать ХЦР при исключении метастатического процесса в печени, – гепатоцеллюлярный рак, эпителиоидная гемангиоэндотелиома, билиарная аденома, реактивная пролиферация желчных протоков. Каждая из нозологических единиц имеет характерную гистологическую картину. Для уточнения диагноза, как правило, используется метод ИГХ-диагностики.

При дифференциальной диагностике с гепатоцеллюлярным раком (ГЦР) используют следующие маркеры: HerPar1, аргиназу, глипикан 3, раковый эмбриональный антиген, цитокератины (как правило, 7 и 19), муцины.

При дифференциальной диагностике с эпителиоидной гемангиоэндотелиомой –CD31, CD34, ERG, FLI-1, фактор VIII.

При дифференциальной диагностике с билиарной аденомой –p53, SMAD4, раковый эмбриональный антиген.

При дифференциальной диагностике с билиарной аденофибромой метод ИГХ-диагностики не является решающим, в то время как при дифференциальной диагностике с реактивной пролиферацией желчных протоков ИГХ-метод исследования может быть использован (в ХЦР более высокий индекс Ki67, выявляется экспрессия S100P) [3].

### 2.1 Жалобы и анамнез

- Рекомендуется тщательный сбор жалоб и анамнеза у пациента с целью выявления факторов, которые могут повлиять на выбор тактики лечения [53].

Уровень убедительности рекомендаций – С (уровень достоверности доказательств – 5).

**Комментарий:** *ранние симптомы РЖП (боли в правом верхнем квадранте живота, тошнота, рвота, потеря аппетита) не специфичны, напоминают клинику желчекаменной болезни. Отвращение к пище, желтуха (44%), зуд, лихорадка, увеличение размеров печени и желчного пузыря, асцит – поздние симптомы болезни.*

*ХЦР может проявляться только умеренными изменениями в биохимических тестах в сыворотке крови или сопровождается неспецифическими симптомами (лихорадка, потеря веса, боли в животе), симптомы обструкции желчных путей являются редкостью. Внутривенный ХЦР может быть обнаружен случайно при ультразвуковом исследовании (УЗИ) брюшной полости, в отличие от внепеченочного ХЦР, манифестация которого часто сопровождается желтухой, вызванной обструкцией желчных протоков [12–13].*

## **2.2 Физикальное обследование**

- Рекомендуется всем пациентам выполнить физикальный осмотр, оценку нутритивного статуса с целью оценки функционального статуса [53].

Уровень убедительности рекомендаций – С (уровень достоверности доказательств – 5).

## **2.3 Лабораторные диагностические исследования**

- Рекомендуется пациентам с впервые выявленным заболеванием, а также регулярно в процессе наблюдения для определения факторов риска и прогноза течения заболевания и осложнений лечения выполнить:
- – определение основных групп крови по системе АВ0, определение антигена D системы Резус (резус-фактор);
- определение антител к бледной трепонеме (*Treponema pallidum*) в крови;
- Молекулярно-биологическое исследование крови на вирус гепатита В (*Hepatitis B virus*), молекулярно-биологическое исследование крови на вирус гепатита С (*Hepatitis C virus*);
- общий (клинический) анализ крови развернутый;
- анализ крови биохимический общетерапевтический;
- опухолевые маркеры: исследование уровня альфа-фетопротеина в сыворотке крови, исследование уровня антигена аденогенных раков СА 19-9 в крови;
- коагулограмма (ориентировочное исследование системы гемостаза) [32, 53].

Уровень убедительности рекомендаций – С (уровень достоверности доказательств – 5).

## **2.4 Инструментальные диагностические исследования**

- Всем пациентам с подозрением на опухолевую патологию брюшной полости рекомендуется выполнение УЗИ органов брюшной полости и забрюшинного пространства с целью ранней диагностики [32, 53].

Уровень убедительности рекомендаций – С (уровень достоверности доказательств – 5).

**Комментарий:** *обладает высокой чувствительностью в выявлении расширения желчных протоков и определения уровня обструкции.*

- При выявлении при УЗИ опухолевой патологии билиарного тракта рекомендуется выполнить компьютерную томографию (КТ) органов брюшной полости с внутривенным контрастированием и/или магнитно-резонансную томографию (МРТ) органов брюшной полости с внутривенным контрастированием с магнитно-резонансной холангиографией [53].

**Уровень убедительности рекомендаций – С** (уровень достоверности доказательств – 5).

**Комментарий:** *КТ является более полезным, чем УЗИ, для выявления поражения лимфатических узлов, инвазии органов и отдаленных метастазов; МРТ может быть полезно для дифференциальной диагностики между доброкачественными опухолями и злокачественными [16].*

- Перед началом лечения всем пациентам рекомендуется выполнить КТ органов грудной клетки для определения распространенности опухолевого процесса [53].

**Уровень убедительности рекомендаций – С** (уровень достоверности доказательств – 5).

- Перед началом лечения рекомендуется выполнить прямые методы контрастирования желчных протоков (ретроградную или антеградную холангиографию), ангиографическое исследование – **ангиографию чревного ствола и его ветвей**, трансартериальную возвратную мезентерикопортографию для определения распространенности опухолевого процесс в отношении магистральных сосудов [53].

**Уровень убедительности рекомендаций – С** (уровень достоверности доказательств – 5).

- При планировании хирургического лечения рекомендовано выполнить позитронную эмиссионную томографию (ПЭТ-КТ) с целью исключения отдаленных метастазов в случаях, когда их подтверждение принципиально меняет тактику лечения [17].

**Уровень убедительности рекомендаций – В** (уровень достоверности доказательств – 3)

- При планировании хирургического лечения рекомендуется выполнить лапароскопию для исключения отдаленных метастазов по результатам КТ/МРТ [2, 8].

**Уровень убедительности рекомендаций – С** (уровень достоверности доказательств – 5).

**Комментарий:** *при планировании радикального хирургического лечения высок риск перитонеального метастазирования [2, 18]. В связи с высокой частотой перитонеального диссеминарования данный метод позволяет отказаться от неоправданной лапаротомии у трети пациентов, которые по результатам МРТ/КТ/ПЭТ-КТ представляются резектабельными.*

## 2.5 Другие диагностические исследования

Большая часть внутрипеченочных холангиокарцином – умеренно-высокодифференцированные тубулярные аденокарциномы [1]. В последнее время [2] ХЦР подразделен на 2 типа с учетом локализации опухоли и ее иммуногистохимических особенностей:

а) билиарный тип с выраженной экспрессией S100P, TFF1, AGR2, в 23% случаев выявляется KRAS-мутация;

б) холангиолярный тип с выраженной экспрессией N-cadherin, лишь в 1% случаев выявляется KRAS-мутация.

Внутрипеченочные ХЦР имеют иммуногистохимический профиль, сходный с другими опухолями панкреато-билиарной зоны и верхнего отдела желудочно-кишечного тракта. В настоящее время не существует ни одной однозначной окраски для подтверждения ХЦР [3]. Как правило, эти опухоли позитивны по отношению к цитокератинам 7,19 (90%), муцину 1 (73,8%) [4] 2.3, AQP-1.

Возможна фокальная экспрессия цитокератина 20 в клетках опухоли, однако в сочетании с экспрессией цитокератинов 7 и 19 необходимо исключать другие опухоли желудочно-кишечного тракта [1].

К наиболее часто встречающимся вариантам данных опухолей относят высоко-умереннодифференцированные аденокарциномы билиарного типа. Большая часть их иммунопозитивна по отношению к раковому эмбриональному антигену, муцинам 1 и 2, p53, цитокератину 7.

ИГХ-картина аденокарцином интестинального типа отлична, характеризуется экспрессией муцина 2, ракового эмбрионального антигена и цитокератина 20 [5].

- До начала лечения всем кандидатам на противоопухолевую химиотерапию настоятельно рекомендовано патолого-анатомическое исследование биопсийного материала с применением иммуногистохимических методов [19,53].

Уровень убедительности рекомендаций – С (уровень достоверности доказательств – 5).

**Комментарий:** биопсия необходима для назначения консервативных методов лечения, не обязательна при планировании хирургического вмешательства [19, 51].

- Рекомендуется молекулярно-генетическое исследование мутаций в генах KRAS, BRAF в операционном материале, молекулярно-генетическое исследование ALK, NTRK, патолого-анатомическое исследование белка к рецепторам HER2/neu с применением иммуногистохимических методов, определение микросателлитных повторов ДНК в операционном материале методом ПЦР в целях определения тактики дальнейшего лечения [32, 53, 58].

Уровень убедительности рекомендаций – С (уровень достоверности доказательств – 5).

**Комментарий:** *активирующие мутации, определяющие чувствительность опухоли к таргетной терапии, могут быть выявлены до 10% случаев.*

## 3. Лечение

- Рекомендуется рассматривать хирургическое вмешательство как основной метод радикального лечения пациентов с раком билиарного тракта [20, 53].

Уровень убедительности рекомендаций – С (уровень достоверности доказательств – 5).

### 3.1 Предоперационное лечение

- В качестве предоперационной подготовки пациентов с ХЦР рекомендуется рассмотреть селективную эндоваскулярную эмболизацию сосудов ветвей воротной вены (как правило, правой, иногда в сочетании с эмболизацией четвертой сегментарной ветви) [21].

Уровень убедительности рекомендаций – С (уровень достоверности доказательств – 4).

**Комментарий:** *предоперационная эмболизация ветвей воротной вены повышает объем остающейся паренхимы печени при ее резекции и показана при объеме остающейся паренхимы <25%, что позволяет снизить риск развития печеночной недостаточности. Хирургическое лечение выполняется через 3–5 недель после эмболизации воротной вены.*

- При наличии явлений механической желтухи рекомендуется провести предоперационную декомпрессию желчевыводящих путей (чрескожная чрезпеченочная холангиостомия, назобилиарное дренирование, ретроградное стентирование) с целью купирования механической желтухи [57]

Уровень убедительности рекомендаций – С (уровень достоверности доказательств – 4).

**Комментарий:** *необходимость рутинного применения предоперационного дренирования протоков ввиду механической желтухи при возможности радикальной операции сомнительна.*

### 3.2 Хирургическое лечение

- При резектабельном РЖП (стадии I–II, T<sub>1–2</sub>N<sub>0</sub>M<sub>0</sub>) рекомендуется выполнение расширенной холецистэктомии с резекцией S IV–V сегментов печени в объеме R0 единым блоком с клетчаткой и лимфоузлами (ворот печени, гастропеченочной связки, ретродуоденальных) с или без резекции желчных протоков в зависимости от распространенности опухоли [23–24].

Уровень убедительности рекомендаций – С (уровень достоверности доказательств – 4).

**Комментарий:** факторы резектабельности РЖП определяются стадией процесса в соответствии с классификацией TNM 2010, а также локализацией опухоли. К противопоказаниям для хирургического лечения относят: наличие множественных метастазов в печень, асцит,

множественные перитонеальные метастазы, опухолевое поражение гепатодуоденальной связки, окклюзию крупных сосудов, плохое общее состояние пациента.

- При РЖП с инвазией мышечной оболочки (стадия I, T<sub>1b</sub>N<sub>0</sub>M<sub>0</sub>) в случае выявления после холецистэктомии по поводу холецистита для улучшения отдаленных результатов лечения рекомендуется выполнение в ближайший срок повторной операции в объеме резекции печени (ложе желчного пузыря) в сочетании с лимфодиссекцией после исключения признаков нерезектабельности по данным методов обследования. [25-26, 55]

**Уровень убедительности рекомендаций – В** (уровень достоверности доказательств – 3).

**Комментарий:** *при ранней стадии (pT1a) рака желчного пузыря, выявленного после холецистэктомии, повторное хирургическое лечение не требуется [25].*

- При резектабельном внутripеченочном ХЦР (стадии I–II, T<sub>1-2</sub>N<sub>0</sub>M<sub>0</sub>) рекомендуется выполнение радикального вмешательства в объеме резекции печени в сочетании с лимфодиссекцией ворот печени, по ходу общей печеночной артерии, за головкой поджелудочной железы. В случае инвазии внепеченочных желчных протоков целесообразна их резекция с последующей реконструкцией [26].

Уровень убедительности рекомендаций – С (уровень достоверности доказательств – 4).

**Комментарий:** *наличие мультифокального распространения в печени и метастазов в лимфатических узлах, инвазии воротной вены и общей печеночной артерии, инвазии соседних органов, вовлечения печеночных протоков второго порядка с обеих сторон (Bismuth IV) при опухоли Клацкина, считаются противопоказаниями к операции в связи с плохой выживаемостью, но возможность хирургического подхода к лечению может быть рассмотрена у тщательно отобранных пациентов.*

- При внутripеченочном ХЦР трансплантация печени рутинно не рекомендуется в связи с высокой вероятностью раннего рецидива заболевания [27].

Уровень убедительности рекомендаций – С (уровень достоверности доказательств – 4)

- При раке холедоха рекомендуется радикальная операция в объеме панкреатодуоденальной резекции с удалением регионарных лимфоузлов единым блоком со срочным гистологическим исследованием края отсечения протока с последующим формированием анастомозов [28].

Уровень убедительности рекомендаций – С (уровень достоверности доказательств – 5).

- При резектабельном раке проксимальных отделов желчного протока (стадии I–II, T<sub>1-2b</sub>N<sub>0</sub>M<sub>0</sub>) рекомендуется хирургическое лечение в объеме расширенной гемигепатэктомии с удалением первого сегмента печени, лимфодиссекцией, резекцией внепеченочных желчных протоков и формированием билиодигестивных анастомозов [28].

Уровень убедительности рекомендаций – С (уровень достоверности доказательств – 5).

**Комментарий:** при инвазии воротной вены целесообразна ее резекция с последующей пластикой. Возможно улучшение отдаленных результатов в случае превентивной резекции воротной вены без убедительных данных за ее инвазию [29–30].

### 3.3 Химиотерапия

- Рекомендуется адъювантная химиотерапия рака билиарного тракта [31–34].

Уровень убедительности рекомендаций – А (уровень достоверности доказательств – 2).

**Комментарий:** после радикального хирургического лечения рекомендовано проведение монотерапии гемцитабином (8 курсов) вне зависимости от поражения лимфатических узлов и степени дифференцировки опухоли, за исключением опухоли Клацкина. У пациентов с низкодифференцированными опухолями и/или метастазами в лимфатических узлах, может проводиться полихимиотерапия режимами гемцитабин/цисплатин, гемцитабин/капецитабин (таблица 6).

После нерадикальной операции (R1/R2) или метастазах в лимфатических узлах возможно выполнение ре-резекции, проведения системной химиотерапии (согласно принципам лечения метастатического процесса), а также химио-лучевой терапии (ХЛТ) с аналогами пиримидина. Настоятельно рекомендуется проводить послеоперационную лучевую терапию (ЛТ) с использованием технологий 3D-конформной ЛТ или лучевой терапии модулированной интенсивности. Облучению подвергается ложе удаленной опухоли и регионарные зоны. Лучевая терапия проводится РОД 2Гр до СОД 46Гр, априR1/R2 – до 50–60Гр на ложе удаленной опухоли. После завершения ХЛТ показана монокимиотерапия гемцитабином (при низкой степени дифференцировки опухоли и/или метастазах в лимфатических узлах возможно применение комбинированных режимов гемцитабин/цисплатин, гемцитабин/капецитабин) [31,32,34–39].

- При локальном рецидиве рака билиарного тракта после радикального хирургического лечения рекомендуется рассмотреть варианты локального контроля с целью раннего выявления рецидива и увеличения продолжительности жизни пациентов (повторная резекция печени, методы локальной деструкции или химиоэмболизация печеночной артерии при изолированном поражении печени после операции по поводу внутripеченочной холангиокарциномы, фотодинамическая терапия или внутripротоковая ЛТ при рецидиве рака внепеченочных желчных протоков) [32, 5-47]

Уровень убедительности рекомендаций – С (уровень достоверности доказательств – 5)

- При поздних стадиях рака билиарного тракта и неоперабельном внутripеченочном ХЦР (стадии IIIa–IVa, T<sub>3-4</sub>N<sub>0-1</sub>M<sub>0</sub>) рекомендуется рассмотреть применение локо-регионарных методов лечения (радиочастотная абляция (РЧА), трансартериальная химиоэмболизация (ТАХЭ), ТАХЭ с микросферами, трансартериальная радиоэмболизация с иттрием-90,



селективная внутрипеченочная артериальная химиотерапия, стереотаксическая лучевая терапия с использованием 3–5-дневного режима фракционирования дозы до СОД 30–50Гр) с целью увеличения продолжительности жизни пациентов [41–44, 52].

Уровень убедительности рекомендаций – А (уровень достоверности доказательств – 2).

**Комментарий:** *при T<sub>3-4</sub>РЧА не показана.*

- При локализованном внутрипротоковом и передуктально-инфильтративном поражении желчных протоков (стадии IIIa–IVa, T<sub>3-4</sub>N<sub>0-1</sub>M<sub>0</sub>) рекомендуется рассмотреть применение внутрипротоковой фотодинамической терапии (ФДТ) с целью улучшения качества (паллиативная помощь) и увеличения продолжительности жизни пациентов [45, 46].

Уровень убедительности рекомендаций – А (уровень достоверности доказательств – 2).

**Комментарий:** ФДТ включает в себя относительно селективное накопление патологической тканью химического агента (фотосенсибилизатора), с последующей активацией накопленного фотосенсибилизатора при помощи света, что запускает каскад внутриклеточных реакций, называемых фотодинамическим эффектом, приводящих к гибели опухолевых клеток.; улучшает общую выживаемость пациентов с внутрипротоковой неоперабельной холангиокарциномой и раком холедоха [45–46].

- При поздних стадиях внепеченочного рака билиарного тракта (стадии IIIa–IVa, T<sub>3-4</sub>N<sub>0-1</sub>M<sub>0</sub>) может быть рекомендована химио-лучевая терапия с целью контроля симптомов, обусловленных локальным распространением опухоли [47].

Уровень убедительности рекомендаций – С (уровень достоверности доказательств – 4).

**Комментарий:** *одновременно с лучевой терапией может быть рекомендовано применение схем на основе #фторурацила или #капецитабина\*\* (предпочтительнее). Лучевая терапия проводится в режиме стереотаксического облучения за 3–5 фракций до СОД 30–50Гр. Одновременное использование гемцитабина не рекомендуется в связи с ограниченным опытом и высокой токсичностью лечения.*

- При диссеминированном раке билиарного тракта (стадия IVb, M1) и удовлетворительном общем состоянии пациента рекомендуется рассмотреть возможность лечения в рамках клинических исследований или системной химиотерапии #гемцитабином\*\* в сочетании с соединениями платины или на основе аналога пиримидина (таблица 6) [32, 48–50].

Уровень убедительности рекомендаций – А (уровень достоверности доказательств – 2).

**Комментарий:** *химиотерапия при наличии дренажей и стентов в билиарном дереве часто (>50% пациентов) осложняется обострением острого холангита, холестазом и холестатическим гепатитом. Рекомендуется активный мониторинг состоятельности дренирования, своевременная замена дренажей, профилактические промывания дренажей*

растворами антибактериальных препаратов. При подозрении на инфицирование – своевременная терапия.

Таблица 6. Режимы лекарственного лечения рака билиарного тракта

Монохимиотерапия	<ul style="list-style-type: none"> <li>• #Гемцитабин** 1000 мг/м<sup>2</sup> в 1-й,8-й,15-й дни. Интервал – 4 недели. [32, 50, 53].</li> </ul>
Полихимиотерапия	<ul style="list-style-type: none"> <li>• #Гемцитабин** 1000 мг/м<sup>2</sup> в 1-й и 8-й дни. #Цисплатин**25 мг/м<sup>2</sup> в 1-й и 8-й дни, интервал – 3 недели.[50]</li> <li>• Гемцитабин** 1000 мг/м<sup>2</sup> в 1-й и 8-й дни. #Оксалиплатин** 100 мг/м<sup>2</sup> в/в во 1-й день, интервал –3 недели.[32, 53, 61].</li> <li>• FOLFOX4 (#Оксалиплатин** 85 мг/м<sup>2</sup> 2-часовая инфузия в 1-й день, кальция фолинат** по 200 мг/м<sup>2</sup> в/в 2-часовая инфузия в 1-й и 2-й дни, #фторурацил** 400 мг/м<sup>2</sup> в/в струйно в 1-й и 2-й дни, и 22-часовая инфузия #Фторурацил** 600 мг/м<sup>2</sup> в 1-й и 2-й дни. Интервал – 2 недели. [31, 59].</li> <li>• XELOX (#Оксалиплатин** 130 мг/м<sup>2</sup> в 1-й день, #капецитабин** 1000 мг/м<sup>2</sup> 2 раза в сутки 1-й–14-й дни). Интервал – 3 недели. [32, 53, 63].</li> <li>• GEMCAP (#Гемцитабин** 1000 мг/м<sup>2</sup> в 1-й,8-й дни + #капецитабин** 1250 мг/м<sup>2</sup>/сутки в 2 приема 1-й–14-й дни. Интервал – 3 недели. [31, 60].</li> </ul>
Иммунотерапия	<p>Пембролизумаб (только для MSI-H опухолей)</p> <ul style="list-style-type: none"> <li>• #Пембролизумаб 200 мг в/в капельно (30-минутная инфузия) 1 раз в 3 недели длительно (до двух лет)[54]</li> </ul>

- Рекомендовано проведение химиотерапии второй линии диссеминированного рака билиарного тракта, при удовлетворительном состоянии пациента с использованием режима лечения, учитывающего эффективность 1-й линии, с целью контроля симптомов заболевания и увеличения продолжительности жизни [32, 51, 53].

Уровень убедительности рекомендаций – С (уровень достоверности доказательств – 5).

*Комментарии.* Применение препаратов направленного действия - «таргетных агентов» в настоящее время не носит обязательного характера, но может быть рекомендовано в клинической практике при выявлении в опухоли соответствующих молекулярно-генетических нарушений по исчерпанию стандартных терапевтических опций по решению консилиума специалистов.

- При диссеминированном раке билиарного тракта (стадия IVb, M1) и ослабленном общем состоянии пациента (ECOG 2 – см. Приложение Г) с паллиативной целью рекомендуется монохимиотерапия гемцитабином\*\* с учетом возможного профиля токсичности [32, 53]

Уровень убедительности рекомендаций – С (уровень достоверности доказательств – 5).

- При неудовлетворительном общем состоянии пациента (ECOG>2), выраженной сопутствующей патологии рекомендуется проведение симптоматической терапии. [32, 53].

Уровень убедительности рекомендаций – С (уровень достоверности доказательств – 5).

**Комментарий:** целью «наилучшей поддерживающей терапии» является профилактика и облегчение симптомов заболевания и поддержание качества жизни пациентов, независимо от стадии заболевания и потребности в других видах терапии.

## 4. Реабилитация

- Рекомендуется проводить реабилитацию, ориентируясь на общие принципы реабилитации пациентов после проведенных хирургических вмешательств и/или химиотерапии [56].

Уровень убедительности рекомендаций – С (уровень достоверности доказательств – 5).

## 5. Профилактика

- После завершения хирургического лечения по поводу ХЦ рекомендуется соблюдать следующую периодичность и методы наблюдения Р - обследование в первые 2 года рекомендуется проводить каждые 3–6 месяцев, далее – ежегодно до 5 лет в следующем объеме:
  - осмотр врача-онколога и физикальное обследование;
  - онкомаркеры РЭА, СА-19.9, АФП (если были повышены исходно);
  - УЗИ органов брюшной полости;
  - КТ или МРТ органов брюшной полости с в/в контрастированием;
  - рентгенография органов грудной клетки;
  - холангиография (при наличии дренажей) [32, 53].

Уровень убедительности рекомендаций – С (уровень достоверности доказательств – 5).

**Комментарии:** задачей наблюдения является раннее выявление прогрессирования заболевания после завершения лечения с целью раннего начала химиотерапии или хирургического лечения резектабельных метастатических очагов, рецидивных опухолей.

## Организация оказания медицинской помощи

Медицинская помощь, за исключением медицинской помощи в рамках клинической апробации, в соответствии с федеральным законом от 21.11.2011 №323-ФЗ (ред. от 25.05.2019) «Об основах охраны здоровья граждан в Российской Федерации», организуется и оказывается:

1. в соответствии с положением об организации оказания медицинской помощи по видам медицинской помощи, которое утверждается уполномоченным федеральным органом исполнительной власти;
2. в соответствии с порядком оказания помощи по профилю «онкология», обязательным для исполнения на территории Российской Федерации всеми медицинскими организациями;
3. на основе настоящих клинических рекомендаций;
4. с учетом стандартов медицинской помощи, утвержденных уполномоченным федеральным органом исполнительной власти.

Первичная специализированная медико-санитарная помощь оказывается врачом-онкологом и иными врачами-специалистами в центре амбулаторной онкологической помощи либо в первичном онкологическом кабинете, первичном онкологическом отделении, поликлиническом отделении онкологического диспансера.

При подозрении или выявлении у пациента онкологического заболевания врачи-терапевты, врачи-терапевты участковые, врачи общей практики (семейные врачи), врачи-специалисты, средние медицинские работники в установленном порядке направляют пациента на консультацию в центр амбулаторной онкологической помощи либо в первичный

онкологический кабинет, первичное онкологическое отделение медицинской организации для оказания ему первичной специализированной медико-санитарной помощи.

Консультация в центре амбулаторной онкологической помощи либо в первичном онкологическом кабинете, первичном онкологическом отделении медицинской организации должна быть проведена не позднее 5 рабочих дней с даты выдачи направления на консультацию. Врач-онколог центра амбулаторной онкологической помощи (в случае отсутствия центра амбулаторной онкологической помощи врач-онколог первичного онкологического кабинета или первичного онкологического отделения) организует взятие биопсийного (операционного) материала, а также организует выполнение иных диагностических исследований, необходимых для установления диагноза, включая распространенность онкологического процесса и стадию заболевания.

В случае невозможности взятия в медицинской организации, в составе которой организован центр амбулаторной онкологической помощи (первичный онкологический кабинет, первичное онкологическое отделение), биопсийного (операционного) материала, проведения иных диагностических исследований пациент направляется лечащим врачом в онкологический диспансер или в медицинскую организацию, оказывающую медицинскую помощь пациентам с онкологическими заболеваниями.

Срок выполнения патолого-анатомических исследований, необходимых для гистологической верификации злокачественного новообразования, не должен превышать 15 рабочих дней с даты поступления биопсийного (операционного) материала в патолого-анатомическое бюро (отделение).

При подозрении и (или) выявлении у пациента онкологического заболевания в ходе оказания ему скорой медицинской помощи таких пациентов переводят или направляют в медицинские организации, оказывающие медицинскую помощь пациентам с онкологическими заболеваниями, для определения тактики ведения и необходимости применения дополнительно других методов специализированного противоопухолевого лечения.

Врач-онколог центра амбулаторной онкологической помощи (первичного онкологического кабинета, первичного онкологического отделения) направляет пациента в онкологический диспансер или в медицинские организации, оказывающие медицинскую помощь пациентам с онкологическими заболеваниями, для уточнения диагноза (в случае невозможности установления диагноза, включая распространенность онкологического процесса и стадию заболевания, врачом-онкологом центра амбулаторной онкологической помощи, первичного онкологического кабинета или первичного онкологического отделения) и оказания специализированной, в том числе высокотехнологичной, медицинской помощи.

Срок начала оказания специализированной, за исключением высокотехнологичной, медицинской помощи пациентам с онкологическими заболеваниями в медицинской организации, оказывающей медицинскую помощь пациентам с онкологическими заболеваниями, не должен превышать 14 календарных дней с даты гистологической верификации злокачественного новообразования или 14 календарных дней с даты установления

предварительного диагноза злокачественного новообразования (в случае отсутствия медицинских показаний для проведения патолого-анатомических исследований в амбулаторных условиях).

Специализированная, в том числе высокотехнологичная, медицинская помощь оказывается врачами онкологами, врачами радиотерапевтами в онкологическом диспансере или в медицинских организациях, оказывающих медицинскую помощь пациентам с онкологическими заболеваниями, имеющих лицензию, необходимую материально-техническую базу, сертифицированных специалистов, в стационарных условиях и условиях дневного стационара. Включает в себя профилактику, диагностику, лечение онкологических заболеваний, требующих использования специальных методов и сложных уникальных медицинских технологий, а также медицинскую реабилитацию.

В медицинской организации, оказывающей медицинскую помощь пациентам с онкологическими заболеваниями, тактика медицинского обследования и лечения устанавливается консилиумом врачей-онкологов и врачей-радиотерапевтов с привлечением при необходимости других врачей-специалистов. Решение консилиума врачей оформляется протоколом, подписывается участниками консилиума врачей и вносится в медицинскую документацию пациента.

Показания для госпитализации в круглосуточный или дневной стационар медицинской организации, оказывающей специализированную, в том числе высокотехнологичную медицинскую помощь по профилю «онкология», определяются консилиумом врачей-онкологов и врачей-радиотерапевтов с привлечением при необходимости других врачей-специалистов.

Показанием для госпитализации в медицинскую организацию в экстренной или неотложной форме является:

1. наличие осложнений онкологического заболевания, требующих оказания пациенту специализированной медицинской помощи в экстренной и неотложной форме;
2. наличие осложнений лечения (хирургическое вмешательство, лучевая терапия, лекарственная терапия и т.д.) онкологического заболевания.

Показанием для госпитализации в медицинскую организацию в плановой форме является:

1. необходимость выполнения сложных интервенционных диагностических медицинских вмешательств, требующих последующего наблюдения в условиях круглосуточного или дневного стационара;
2. наличие показаний к специализированному противоопухолевому лечению (хирургическое вмешательство, лучевая терапия, в том числе контактная, дистанционная и другие виды лучевой терапии, лекарственная терапия и др.), требующему наблюдения в условиях круглосуточного или дневного стационара.

Показанием к выписке пациента из медицинской организации является:

1. завершение курса лечения или одного из этапов оказания специализированной, в том числе высокотехнологичной медицинской помощи в условиях круглосуточного или дневного стационара при отсутствии осложнений лечения, требующих медикаментозной коррекции и/или медицинских вмешательств в стационарных условиях;
2. отказ пациента или его законного представителя от специализированной, в том числе высокотехнологичной медицинской помощи в условиях круглосуточного или дневного стационара, установленной консилиумом медицинской организации, оказывающей онкологическую помощь, при отсутствии осложнений основного заболевания и/или лечения, требующих медикаментозной коррекции и/или медицинских вмешательств в стационарных условиях;
3. необходимость перевода пациента в другую медицинскую организацию по соответствующему профилю оказания медицинской помощи. Заключение о целесообразности перевода пациента в профильную медицинскую организацию осуществляется после предварительной консультации по предоставленным медицинским документам и/или предварительного осмотра пациента врачами – специалистами медицинской организации, в которую планируется перевод.



## **6. Дополнительная информация, влияющая на течение и исход заболевания**

Отсутствует.

# Критерии оценки качества медицинской помощи

№	Критерии качества	Оценка выполнения
1	Выполнен осмотр пациента врачом-онкологом	ДА/Нет
2	Выполнено патолого-анатомическое исследование биопсийного материала до начала лечения, за исключением случаев хирургического лечения	ДА/Нет
3	Выполнена компьютерная томография органов грудной клетки	ДА/Нет
4	Выполнены общий (клинический) анализ крови развернутый, анализ крови биохимический общетерапевтический	ДА/Нет
5	В Выполнено патолого-анатомическое исследование операционного материала опухоли печени ( в том числе, с применением иммуногистохимических методов) (при хирургическом вмешательстве).	ДА/Нет
6	Проведена химиотерапия и/или лучевая и/или иммунотерапия и/или фотодинамическая и/или интервенционно-радиологическая терапия пациенту с распространенным неоперабельным опухолевым процессом при удовлетворительном состоянии	ДА/Нет
7	Выполнена предоперационная декомпрессия желчевыводящих путей (чрескожная чрезпеченочная холангиостомия, назобилиарное дренирование, стентирование) при механической желтухе	ДА/Нет

# Список литературы

1. Sheth S., Bedford A., Chopra S. Primary gallbladder cancer: recognition of risk factors and the role of prophylactic cholecystectomy. *American Journal of Gastroenterology* 2000;95:1402–1410.
2. Hueman M.T., Vollmer C.M., Pawlik T.M. Evolving treatment strategies for gallbladder cancer. *Annals of Surgical Oncology* 2009;16:2101–2115.
3. Hundal R., Shaffer E.A. Gallbladder cancer: epidemiology and outcome. *Clinical Epidemiology* 2014;6:99–109.
4. Patel T. Cholangiocarcinoma – controversies and challenges. *Nature Reviews Gastroenterology Hepatology* 2011;8:189–200.
5. Yamamoto S., Kubo S., Hai S., et al. Hepatitis C virus infection as a likely etiology of intrahepatic cholangiocarcinoma. *Cancer Science* 2004;95:592–595.
6. Welzel T.M., Graubard B.I., El-Serag H.B., et al. Risk factors for intrahepatic and extrahepatic cholangiocarcinoma in the United States: a population-based case-control study. *Clinical Gastroenterology Hepatology* 2007;5:1221–1228.
7. Под ред. А.Д. Каприна, В.В. Старинского, Г.В. Петровой. Злокачественные новообразования в России в 2018 году (заболеваемость и смертность). М.: МНИОИ им. П.А. Герцена – филиал ФГБУ «НМИРЦ» Минздрава России, 2019. 250 с.
8. Zhu A.X., Hong T.S., Hezel A.F., Kooby D.A. Current management of gallbladder carcinoma. *Oncologist* 2010;15:168–181.
9. Valle J. W., Borbath I., Khan S. A., et al. Biliary cancer: ESMO Clinical Practice Guidelines for diagnosis, treatment and follow-up. *Annals of Oncology* 2016;27(suppl.5):v28–v37. Doi:10.1093/annonc/mdw324.
10. DeOliveira M.L., Cunningham S.C., Cameron J.L., et al. Cholangiocarcinoma: thirty-one-year experience with 564 patients at a single institution. *Annals of Surgery* 2007;245:755–762.
11. Lim J.H. Cholangiocarcinoma: morphologic classification according to growth pattern and imaging findings. *American Journal of Roentgenology* 2003;181:819–827.
12. Hawkins W.G., DeMatteo R.P., Jarnagin W.R., et al. Jaundice predicts advanced disease and early mortality in patients with gallbladder cancer. *Annals of Surgical Oncology* 2004;11:310–315.
13. Jarnagin W.R., Ruo L., Little S.A., et al. Patterns of initial disease recurrence after resection of gallbladder carcinoma and hilar cholangiocarcinoma: implications for adjuvant therapeutic strategies. *Cancer* 2003;98:1689–1700.
14. Furlan A., Ferris J.V., Hosseinzadeh K., Borhani A.A. Gallbladder carcinoma update: multimodality imaging evaluation, staging, and treatment options. *American Journal of Roentgenology* 2008;191:1440–1447.
15. Miller G., Schwartz L.H., D'Angelica M. The use of imaging in the diagnosis and staging of hepatobiliary malignancies. *Surgical Oncology Clinics of North America* 2007;16:343–368.
16. Levy A.D., Murakata L.A., Rohrmann C.A., Jr. Gallbladder carcinoma: radiologic-pathologic correlation. *Radiographics* 2001;21:295–314.
17. Petrowsky H., Wildbrett P., Husarik D.B., et al. Impact of integrated positron emission tomography and computed tomography on staging and management of gallbladder cancer and cholangiocarcinoma. *Journal of Hepatology* 2006;45(1):43–50.

18. Khan Z.S., Livingston E.H., Huerta S. Reassessing the need for prophylactic surgery in patients with porcelain gallbladder: case series and systematic review of the literature. *Archives of Surgery*2011;146:1143–1147.
19. Eckel F., Brunner T. Biliary cancer: ESMO Clinical Practice Guidelines for diagnosis, treatment and follow-up Jelic *Annals of Oncology* 2011;22(suppl.6):vi40–vi44. Doi:10.1093/annonc/mdr375.
20. Zografos G., Farfaras A., Zagouri F., et al. Cholangiocarcinoma: principles and current trends. *Hepatobiliary Pancreatic Diseases International*2011;10(1):10–20.
21. Nagino M., Kamiya J., Nishio H., et al. Two hundred forty consecutive portal vein embolizations before extended hepatectomy for biliary cancer: surgical outcome and long-term follow-up. *Annals of Surgery*2006;243:364–372.
22. Regimbeau J.M., Fuks D., Le Treut Y.-P., et al. Surgery for Hilar Cholangiocarcinoma: A Multi-institutional Update on Practice and Outcome by the AFC-HC Study Group. *Journal of Gastrointestinal Surgery*2011;15:480–488.
23. Coburn N.G., Cleary S.P., Tan J.C., Law C.H. Surgery for gallbladder cancer: a population-based analysis. *Journal of the American College of Surgeons*2008;207:371–382.
24. Downing S.R., Cadogan K.A., Ortega G., et al. Early-stage gallbladder cancer in the surveillance, epidemiology, and end results database: Effect of extended surgical resection. *Archives of Surgery*2011;146:734–738.
25. Goetze T.O., Paolucci V. Benefits of reoperation of T<sub>2</sub> and more advanced incidental gallbladder carcinoma: analysis of the German registry. *Annals of Surgery*2008;247:104–108.
26. Murakami Y., Uemura K., Sudo T., et al. Prognostic Factors After Surgical Resection for Intrahepatic, Hilar, and Distal Cholangiocarcinoma. *Annals of Surgical Oncology*2011;18:651–658.
27. Meyer C.G., Penn I., James L. Liver transplantation for cholangiocarcinoma: results in 207 patients. *Transplantation*2000;69:1633–1637.
28. Zografos G., Farfaras A., Zagouri F., et al. Cholangiocarcinoma: principles and current trends. *Hepatobiliary Pancreatic Diseases International*2011;10(1):10–20.
29. Neuhaus P., Jonas S., Settmacher U., et al. Surgical management of proximal bile duct cancer: extended right lobe resection increases resectability and radicality. *Langenbeck's Archives of Surgery*2003;388:194–200.
30. Nagino M., Kamiya J., Arai T., et al. 'Anatomic' right hepatic trisectionectomy (extended right hepatectomy) with caudate lobectomy for hilar cholangiocarcinoma. *Annals of Surgery* 2006;243:28–32.
31. Бредер В.В., Косырев В.Ю., Ледин Е.В. Практические рекомендации по лекарственному лечению билиарного рака. *RUSSCO* 2017;3(suppl.2):352–366. Doi:10.18027/2224–5057–2017–7–3s2–352–366
32. Benson A.B., Michael I. D'Angelica M.I., Abbott D., et al. Hepatobiliary Cancers. *NCCN Clinical Practice Guidelines in Oncology* 2018;1:1–140.
33. [Ma N., Cheng H., Qin B., et al. Adjuvant therapy in the treatment of gallbladder cancer: a meta-analysis. \*BMC Cancer\* 2015;15:615.](#)
34. [Ben-Josef E., Guthrie K.A., El-Khoueiry A.B., et al. SWOG S0809: A Phase II Intergroup Trial of Adjuvant Capecitabine and Gemcitabine Followed by Radiotherapy and Concurrent Capecitabine](#)

- [in Extrahepatic Cholangiocarcinoma and Gallbladder Carcinoma. Journal of Clinical Oncology 2015;33\(24\):2617–2622.](#)
35. [Fisher S.B., Patel S.H., Kooby D.A., et al. Lymphovascular and perineural invasion as selection criteria for adjuvant therapy in intrahepatic cholangiocarcinoma: a multi-institution analysis. HPB \(Oxford\) 2012;14:514–522.](#)
  36. [Hyder O., Hatzaras I., Sotiropoulos G.C., et al. Recurrence after operative management of intrahepatic cholangiocarcinoma. Surgery 2013;153:811–818.](#)
  37. [Murakami Y., Uemura K., Sudo T., et al. Prognostic Factors After Surgical Resection for Intrahepatic, Hilar, and Distal Cholangiocarcinoma. Annals of Surgical Oncology 2011;18:651–658](#)
  38. [Kelley S.T., Bloomston M., Serafini F., et al. Cholangiocarcinoma: advocate an aggressive operative approach with adjuvant chemotherapy. The American Surgeon 2004;70:743–749.](#)
  39. [Cereda S., Belli C., Reni M. Adjuvant treatment in biliary tract cancer: to treat or not to treat? World Journal of Gastroenterology 2012;18:2591–2596.](#)
  40. [Mambrini A., Guglielmi A., Pacetti P., et al. Capecitabine plus hepatic intra-arterial epirubicin and cisplatin in unresectable biliary cancer: a phase II study. Anticancer Research 2007;27: 3009–3013.](#)
  41. [Shitara K., Ikami I., Munakata M., et al. Hepatic arterial infusion of mitomycin C with degradable starch microspheres for unresectable intrahepatic cholangiocarcinoma. Clinical Oncology \(R Coll Radiol\) 2008;20:241–246.](#)
  42. [Inaba Y., Arai Y., Yamaura H., et al. Phase I/II study of hepatic arterial infusion chemotherapy with gemcitabine in patients with unresectable intrahepatic cholangiocarcinoma \(JIVROSG-0301\). American Journal of Clinical Oncology 2011;34:58–62.](#)
  43. [Kemeny N.E., Schwartz L., Gonen M., et al. Treating primary liver cancer with hepatic arterial infusion of floxuridine and dexamethasone: does the addition of systemic bevacizumab improve results? Oncology 2011;80:153–159.](#)
  44. [Boehm L.M., Jayakrishnan T.T., Miura J.T., et al. Comparative effectiveness of hepatic artery based therapies for unresectable intrahepatic cholangiocarcinoma. Journal of Surgical Oncology 2015;111:213–220.](#)
  45. [Ortner M.E., Caca K., Berr F., et al. Successful photodynamic therapy for nonresectable cholangiocarcinoma: a randomized prospective study. Gastroenterology 2003;125:1355–1363.](#)
  46. [Zoepf T., Jakobs R., Arnold J.C., et al. Palliation of nonresectable bile duct cancer: improved survival after photodynamic therapy. American Journal of Gastroenterology 2005;100:2426–2430.](#)
  47. [Ghafoori A.P., Nelson J.W., Willett C.G., et al. Radiotherapy in the Treatment of Patients with Unresectable Extrahepatic Cholangiocarcinoma. International Journal of Radiation Oncology, Biology, Physics 2011;81\(3\):654–659.](#)
  48. [Eckel F., Schmid R.M. Chemotherapy in advanced biliary tract carcinoma: a pooled analysis of clinical trials. British Journal of Cancer 2007;96:896–902.](#)
  49. [Yonemoto N., Furuse J., Okusaka T., et al. A multi-center retrospective analysis of survival benefits of chemotherapy for unresectable biliary tract cancer. Japanese Journal of Clinical Oncology 2007;37:843–851.](#)
  50. [Valle J., Wasan H., Palmer D.H., et al. Cisplatin plus gemcitabine versus gemcitabine for biliary tract cancer. New England Journal of Medicine 2010;362:1273–1281.](#)

51. Lamarca A., Palmer D.H., Wasan H.S., et al. of the Advanced Biliary Cancer (ABC) Working Group.ABC-06 | A randomised phase III, multi-centre, open-label study of Active Symptom Control (ASC) alone or ASC with oxaliplatin / 5-FU chemotherapy (ASC+mFOLFOX) for patients (pts) with locally advanced / metastatic biliary tract cancers (ABC) previously-treated with cisplatin/gemcitabine (CisGem) chemotherapy.J Clin Oncol 2019;37(suppl.; abstr. 4003)
52. Cong W.M. Surgical pathology of hepatobiliary tumors. Springer 2017:1–372.
53. Valle JW, Borbath I, Khan SA, Huguet F, Gruenberger T, Arnold D; ESMO Guidelines Committee. Biliary cancer: ESMO Clinical Practice Guidelines for diagnosis, treatment and follow-up. Ann Oncol. 2016 Sep;27(suppl 5):v28-v37.
54. Marabelle A, Le DT, Ascierto PA, et al. Efficacy of Pembrolizumab in Patients With Noncolorectal High Microsatellite Instability/Mismatch Repair-Deficient Cancer: Results From the Phase II KEYNOTE-158 Study. J Clin Oncol. 2020 Jan 1;38(1):1-10. doi: 10.1200/JCO.19.02105.
55. Søreide K. et al. Systematic review of management of incidental gallbladder cancer after cholecystectomy //British Journal of Surgery. – 2019. – Т. 106. – №. 1. – С. 32-45.
56. Asher A., Ng A., Engle J. Principles of Cancer Rehabilitation //Cardio-Oncology: Principles, Prevention and Management. – Elsevier Inc., 2016. – С. 279-296.
57. Завражнов А. А. и др. Значение малоинвазивных методов декомпрессии желчных протоков в лечении больных с механической желтухой //Журнал им. НВ Склифосовского Неотложная медицинская помощь. – 2012. – №. 2.
58. Tella S. H. et al. Second-line therapies in advanced biliary tract cancers //The Lancet Oncology. – 2020. – Т. 21. – №. 1. – С. e29-e41.
59. Dodagoudar C. et al. FOLFOX-4 as second-line therapy after failure of gemcitabine and platinum combination in advanced gall bladder cancer patients //Japanese journal of clinical oncology. – 2016. – Т. 46. – №. 1. – С. 57-62.
60. Knox J. J. et al. Combining gemcitabine and capecitabine in patients with advanced biliary cancer: a phase II trial //Journal of Clinical Oncology. – 2005. – Т. 23. – №. 10. – С. 2332-2338.
61. Jang J. S. et al. Gemcitabine and oxaliplatin in patients with unresectable biliary cancer including gall bladder cancer: a Korean Cancer Study Group phase II trial //Cancer chemotherapy and pharmacology. – 2010. – Т. 65. – №. 4. – С. 641-647.
62. Kim S. T. et al. Capecitabine plus Oxaliplatin as a Second-Line Therapy for Advanced Biliary Tract Cancers: A Multicenter, Open-Label, Phase II Trial //Journal of Cancer. – 2019. – Т. 10. – №. 25. – С. 6185-6190.

# Приложение А1. Состав рабочей группы

1. Алиева С.Б., д.м.н., ведущий научный сотрудник отделения радиологического ФГБУ «Национальный медицинский исследовательский центр онкологии им. Н.Н. Блохина» Министерства здравоохранения Российской Федерации.
2. Базин И.С., д.м.н., старший научный сотрудник отделения клинической фармакологии и химиотерапии ФГБУ «Национальный медицинский исследовательский центр онкологии им. Н.Н. Блохина» Министерства здравоохранения Российской Федерации.
3. Бредер В.В., д.м.н., ведущий научный сотрудник отделения хирургического № 13 (клинических биотехнологий) ФГБУ «Национальный медицинский исследовательский центр онкологии им. Н.Н. Блохина» Министерства здравоохранения Российской Федерации.
4. Борисов В.И., профессор, д.м.н., заведующий отделением амбулаторной химиотерапии с дневным стационаром ГБУЗ «Онкологический клинический диспансер № 1 Департамента здравоохранения города Москвы».
5. Виршке Э.Р., д.м.н., заведующий рентгенооперационным блоком НИИ клинической и экспериментальной радиологии ФГБУ «Национальный медицинский исследовательский центр онкологии им. Н.Н. Блохина» Министерства здравоохранения Российской Федерации.
6. Долгушин Б.И, чл.-корр. РАН, д.м.н., директор НИИ клинической и экспериментальной радиологии ФГБУ «Национальный медицинский исследовательский центр онкологии им. Н.Н. Блохина» Министерства здравоохранения Российской Федерации.
7. Ледин Е.В., к.м.н., клиническая больница №2 АО «Группа компаний МЕДСИ».
8. Лукьянченко А.Б., профессор, д.м.н., заведующий рентгенодиагностического отделения, Научно-исследовательский институт клинической и экспериментальной радиологии ФГБУ «Национальный медицинский исследовательский центр онкологии им. Н.Н. Блохина» Министерства здравоохранения Российской Федерации.
9. Медведева Б.М., д.м.н., ведущий научный сотрудник рентгенодиагностического отделения, Научно-исследовательский институт клинической и экспериментальной радиологии ФГБУ «Российский онкологический научный центр им. Н.Н. Блохина» Минздрава России, г. Москва.
10. Мороз Е.А., к.м.н., старший научный сотрудник отдела патологической анатомии опухолей ФГБУ «Национальный медицинский исследовательский центр онкологии им. Н.Н. Блохина» Министерства здравоохранения Российской Федерации.
11. Патютко Ю.И., профессор, д.м.н., главный научный сотрудник отделения опухолей печени и поджелудочной железы ФГБУ «Национальный медицинский исследовательский центр онкологии им. Н.Н. Блохина» Министерства здравоохранения Российской Федерации.
12. Поляков А.Н., к.м.н., старший научный сотрудник отделения опухолей печени и поджелудочной железы ФГБУ «Национальный медицинский исследовательский центр онкологии им. Н.Н. Блохина» Министерства здравоохранения Российской Федерации.
13. Подлужный Д.В., к.м.н., заведующий отделением опухолей печени и поджелудочной железы ФГБУ «Российский онкологический научный центр им. Н.Н. Блохина» Минздрава России.
14. Сагайдак И.В., профессор, д.м.н., ведущий научный сотрудник отделения опухолей печени и поджелудочной железы ФГБУ «Национальный медицинский исследовательский центр

онкологии им. Н.Н. Блохина» Министерства здравоохранения Российской Федерации.

15. Сергеева О.Н., к.м.н., старший научный сотрудник отделения рентгенохирургических методов диагностики и лечения НИИ клинической и экспериментальной радиологии ФГБУ «Национальный медицинский исследовательский центр онкологии им. Н.Н. Блохина» Министерства здравоохранения Российской Федерации.
16. Францев Д.Ю., к.м.н., врач отделения рентгенохирургических методов диагностики и лечения НИИ клинической и экспериментальной радиологии ФГБУ «Национальный медицинский исследовательский центр онкологии им. Н.Н. Блохина» Министерства здравоохранения Российской Федерации.

**Блок по организации медицинской помощи:**

1. **Невольских Алексей Алексеевич**, д.м.н., заместитель директора по лечебной работе МРНЦ им. А.Ф. Цыба – филиала ФГБУ «НМИЦ радиологии» Минздрава России.
2. **Иванов Сергей Анатольевич**, д.м.н., проф. РАН, директор МРНЦ им. А.Ф. Цыба – филиала ФГБУ «НМИЦ радиологии» Минздрава России.
3. **Хайлова Жанна Владимировна**, к.м.н., заместитель директора по организационно-методической работе МРНЦ им. А.Ф. Цыба – филиала ФГБУ «НМИЦ радиологии» Минздрава России.
4. **Геворкян Тигран Гагикович**, заместитель директора НИИ КЭР ФГБУ «НМИЦ онкологии им. Н.Н. Блохина», главный специалист-онколог Московской области.

**Конфликта интересов нет.**



# Приложение А2. Методология разработки клинических рекомендаций

Целевая аудитория данных клинических рекомендаций:

- врачи-онкологи;
- врачи-хирурги;
- врачи-радиологи;
- врачи –интервенционные радиологи;
- врачи-химиотерапевты;
- студенты медицинских вузов, ординаторы и аспиранты.

**Методы, использованные для сбора/селекции доказательств:** поиск в электронных базах данных; анализ современных научных разработок по проблеме ХЦР в РФ и за рубежом; обобщение практического опыта российских и зарубежных специалистов.

Таблица П1. Шкала оценки уровней достоверности доказательств (УДД) для методов диагностики (диагностических вмешательств).

Уровни достоверности доказательств	Расшифровка
1	Систематический обзор рандомизированных клинических исследований с применением метаанализа.
2.	Отдельные рандомизированные клинические исследования и систематические обзоры исследования любого дизайна, за исключением рандомизированных клинических исследований, с применением метаанализа
3	Нерандомизированные сравнительные исследования, в том числе когортные исследования.
4	Несравнительные исследования, описание клинического случая или серии случаев, исследования случай- контроль
5	Имеется лишь обоснование механизма действия вмешательства (доклинические исследования) или мнение экспертов

Таблица П2. Шкала оценки уровней достоверности доказательств (УДД) для методов профилактики, лечения и реабилитации (профилактических, лечебных реабилитационных вмешательств)

УДД	Расшифровка
1	Систематический обзор рандомизированных клинических исследований с применением метаанализа
2	Отдельные рандомизированные клинические исследования и систематические обзоры исследований любого дизайна, за исключением рандомизированных клинических исследований, с применением метаанализа.
3	4 Нерандомизированные сравнительные исследования, в том числе когортные исследования.

УДД	Расшифровка
4	Несравнительные исследования, описание клинического случая или серии случаев, исследование «случай- контроль»
5	Имеется лишь обоснование механизма действия вмешательства (доклинические исследования) или мнение экспертов

**Таблица ПЗ – Шкала оценки уровней убедительности рекомендаций (УУР) для методов профилактики, диагностики, лечения и реабилитации (профилактических, диагностических, лечебных, реабилитационных вмешательств)**

УУР	Расшифровка
<b>A</b>	<b>Сильная рекомендация (все рассматриваемые критерии эффективности (исходы) являются важными, все исследования имеют высокое или удовлетворительное методологическое качество, их выводы по интересующим исходам являются согласованными)</b>
<b>B</b>	<b>Условная рекомендация (не все рассматриваемые критерии эффективности (исходы) являются важными, не все исследования имеют высокое или удовлетворительное методологическое качество и\или их выводы по интересующим исходам не являются согласованными)</b>
<b>C</b>	<b>Слабая рекомендация (отсутствие доказательств надлежащего качества ( все рассматриваемые критерии эффективности (исходы) являются неважными, все исследования имеют низкое методологическое качество и их выводы по интересующим исходам не являются согласованными)</b>

**Методы, использованные для формулирования рекомендаций – консенсус экспертов.**

### **Экономический анализ**

Анализ стоимости не проводился и публикации по фармакоэкономике не анализировались.

### **Метод валидации рекомендаций:**

- внешняя экспертная оценка;
- внутренняя экспертная оценка.

### **Описание метода валидации рекомендаций**

Настоящие рекомендации в предварительной версии рецензированы независимыми экспертами, которых попросили прокомментировать, прежде всего, насколько интерпретация доказательств, лежащих в основе рекомендаций, доступна для понимания.

Получены комментарии со стороны врачей-онкологов первичного звена в отношении доходчивости изложения рекомендаций и их оценки важности рекомендаций как рабочего инструмента повседневной практики.

Комментарии, полученные от экспертов, тщательно систематизировались и обсуждались председателем и членами рабочей группы. Каждый пункт обсуждался, и регистрировались вносимые в результате этого изменения в рекомендации. Если же изменения не вносились, то регистрировались причины отказа от внесения изменений.

### **Консультации и экспертная оценка**

Проект рекомендаций рецензирован также независимыми экспертами, которых попросили прокомментировать, прежде всего, доходчивость и точность интерпретации доказательной базы, лежащей в основе рекомендаций.

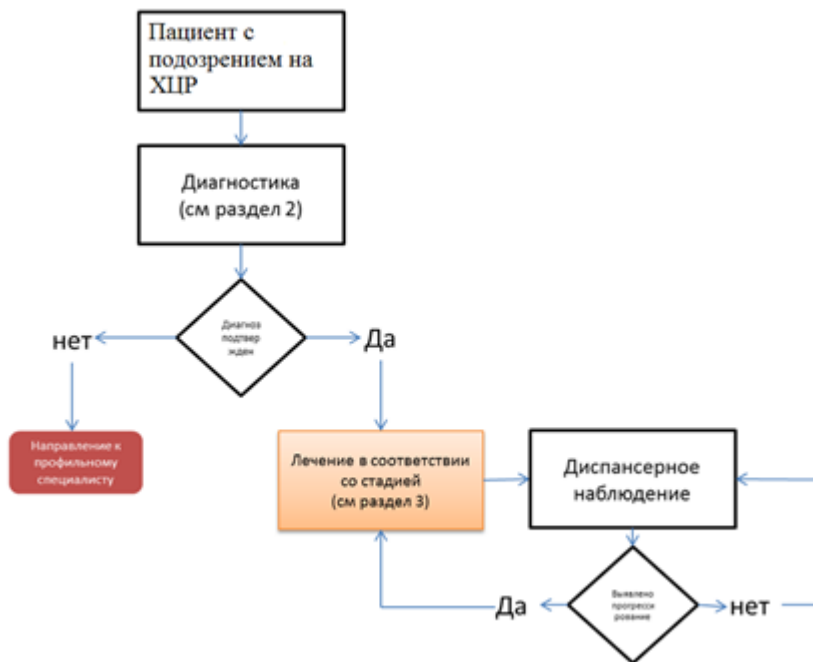
Для окончательной редакции и контроля качества рекомендации повторно проанализированы членами рабочей группы, которые пришли к заключению, что все замечания и комментарии экспертов приняты во внимание, риск систематических ошибок при разработке рекомендаций сведен к минимуму.

Обновления клинических рекомендаций: актуализация проводится не реже чем один раз в три года с учетом появившейся новой информации о диагностике и тактике ведения пациентов с раком желчевыводящей системы. Сформированные предложения должны учитывать результаты комплексной оценки лекарственных препаратов, медицинских изделий, а также результаты клинической апробации.

При отборе публикаций как потенциальных источников доказательств использованная в каждом исследовании методология изучается для того, чтобы убедиться в ее достоверности. Результат изучения влияет на уровень доказательств, присваиваемый публикации, что, в свою очередь, влияет на силу вытекающих из нее рекомендаций.

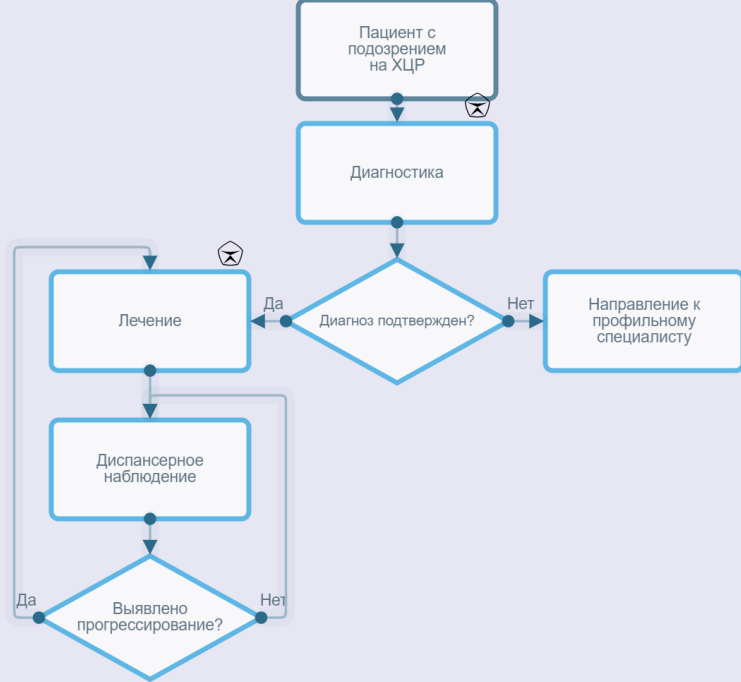
# Приложение А3. Связанные документы

# Приложение Б. Алгоритмы ведения пациента



Блок-схема диагностики и лечения пациента с ХЦР

Алгоритм ведения пациента с подозрением на холангиоцеллюлярный рак



# Приложение В. Информация для пациентов

Рекомендации при осложнениях хирургического лечения – связаться с оперировавшим врачом-хирургом.

Рекомендации при осложнениях химиотерапии – связаться с врачом-онкологом (химиотерапевтом).

**При повышении температуры тела до 38°C и выше:**

- связаться с врачом-онкологом.

**При стоматите:**

- Диета – механическое, термическое щажение.
- Частое полоскание рта (каждый час) – ромашка, кора дуба, шалфей, смазывать полость рта облепиховым (персиковым) маслом.
- Обрабатывать полость рта по назначению врача-онколога.

**При диарее:**

- Диета – исключить жирное, острое, копченое, сладкое, молочное, клетчатку. Можно нежирное мясо, мучное, кисломолочное, рисовый отвар. Обильное питье.
- Принимать препараты по назначению врача-онколога.

**При тошноте:**

- Принимать препараты по назначению врача-онколога.

# Приложение Г.

Название на русском языке: Шкала оценки тяжести состояния пациента по версии ВОЗ/ECOG

Оригинальное название: The Eastern Cooperative Oncology Group/World Health Organization Performance Status (ECOG/WHO PS)

Источник (официальный сайт разработчиков, публикация с валидацией): <https://ecog-acrin.org/resources/ecog-performance-status>

Oken MM, Creech RH, Tormey DC, Horton J, Davis TE, McFadden ET, Carbone PP: **Toxicity and response criteria of the Eastern Cooperative Oncology Group**. Am J Clin Oncol 1982, 5(6):649-655

Тип: шкала оценки

Назначение: описать уровень функционирования пациента с точки зрения его способности заботиться о себе, повседневной активности и физических способностях (ходьба, работа и т. д.).

Содержание:

Балл	Описание
0	Пациент полностью активен, способен выполнять все, как и до заболевания (90–100 % по шкале Карновского)
1	Пациент неспособен выполнять тяжелую, но может выполнять легкую или сидячую работу (например, легкую домашнюю или канцелярскую работу, 70–80 % по шкале Карновского)
2	Пациент лечится амбулаторно, способен к самообслуживанию, но не может выполнять работу. Более 50 % времени бодрствования проводит активно – в вертикальном положении (50–60 % по шкале Карновского)
3	Пациент способен лишь к ограниченному самообслуживанию, проводит в кресле или постели более 50 % времени бодрствования (30–40 % по шкале Карновского)
4	Инвалид, совершенно не способен к самообслуживанию, прикован к креслу или постели (10–20 % по шкале Карновского)
5	Смерть

Ключ (интерпретация): приведен в самой шкале